

## صرع جاکسونی در اثر ضایعه دور دست

دکتر حسین صالح \*

موضوع حمله صرع جاکسونی و اهمیت آن در لوکالیزاسیون تومورهای مغز موضوعی است شناخته شده و حتی برای بعضی از متخصصین بیماریهای اعصاب ارزش آن بیش از سایر وسایل تشخیصی مانند الکتروانسفالوگرافی و آثریوگرافی است.

صرع جاکسونی هنگامی بوجود میآید که بعلتی ناحیه حرکتی قشر مغز تحریک شود. اکثرآ شروع آن با حرکات کلونیک بوده و بندرت اسپاسم تونیک در شروع حمله دیده میشود. معمولاً حرکات کلونیک از انگشت شست و نشان دست - گوشه لب - و یا انگشت بزرگ پا شروع میشود و علت آن وسیع تر بودن ناحیه حرکتی کورتکس مختص نواحی ذکر شده در بالا و همچنین پائین بودن حد تحریک پذیری آن نواحی میباشد.

پس از اینکه حمله شروع شد ممکن است بهمان محل شروع ختم شود و با سایر قسمتهای همان طرف بدن را نیز گرفته و با بطرف مقابل نیز منتشر شود.

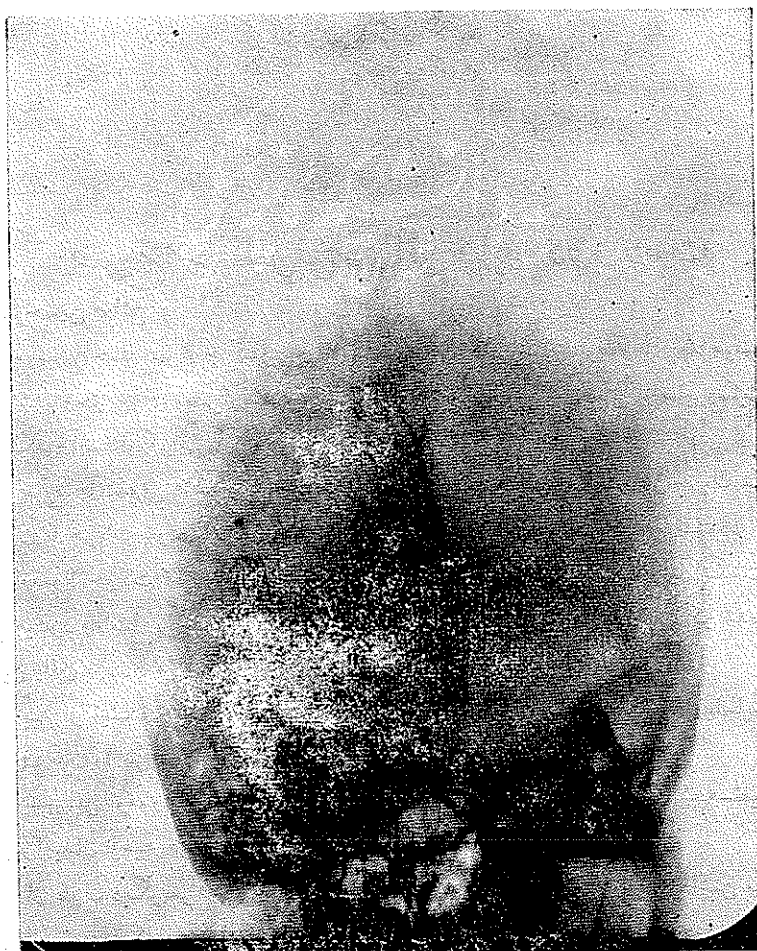بنابراین تومور موقعی میتواند باعث تولید حمله صرع جاکسونی شود که مستقیماً بر سلول های پیرامیدال ناحیه حرکتی کورتکس فشار آورد.

از طرف دیگر صرع جاکسونی هنگامی درمان میشود که علاوه بر برداشتن محل ضایعه قسمتی از نسج مغز که در مجاورت محل ضایعه است نیز برداشته شود (بعلت وجود آتروفی مغز در مجاورت ضایعه) و اگر علت تومور باشد تومور برداشته شود.

ولی مشاهدات و تجربیات متخصصین در سالهای اخیر نشان داده که ممکن است که محل ضایعه خیلی دورتر از محلی باشد که حملات صرع جاکسونی را تولید کرده است. (کاستو - فیشرویلیامز م - ۱ - فالکنر) (۲) (۳) در تائید نظر به فوق شرح حال دو بیمار ذکر میشود.

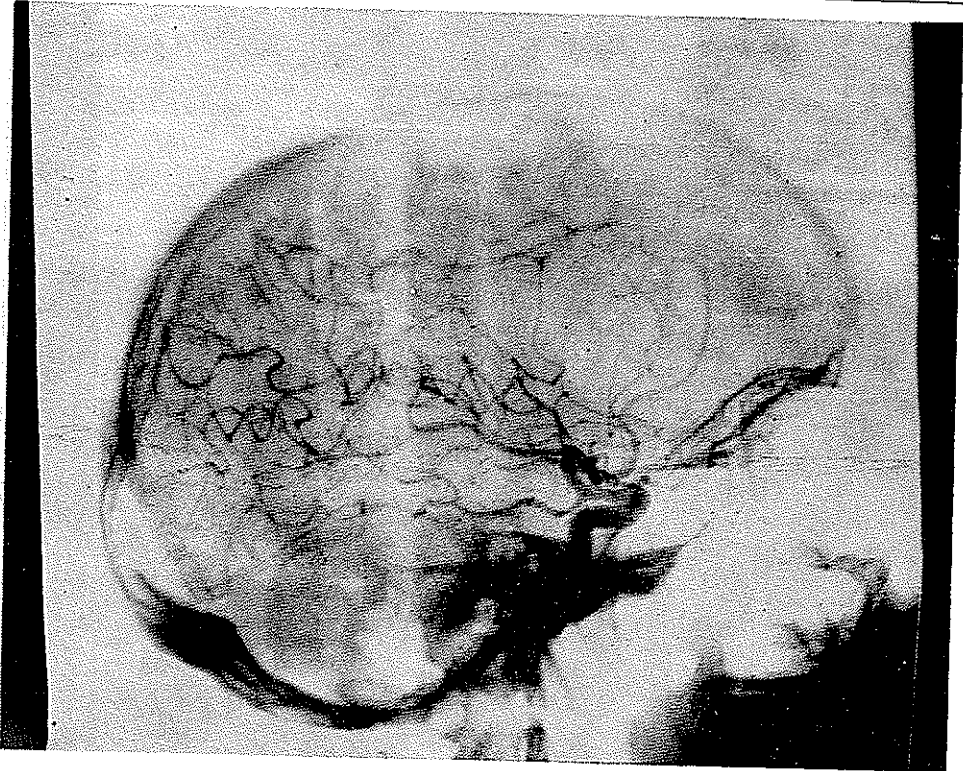
بیمار اول - ۱ - ۳۹ ساله اهل اصفهان بعلت سردرد وضعف پای چپ با معرفی آقای دکتر نفیسی در تاریخ ۴۲/۹/۱۲ مراجعه نمود.

\* رئیس درمانگاه جراحی مغز و بی‌مهرگان پهلوی



شکل ۱

تاریخچه بیماری وی از این قرار بود:  
 از چهار سال قبل در دنبال یک عفونت موضعی پوست سر گاهگاهی دچار سرکیجه میشده  
 ضمناً بعضی اوقات (بفاصله یک تا دو ماه) در دنبال لرزش مختصری در انگشت شست پای چپ برای  
 مدتی کوتاه احساس ضعفی در همین پامینموده است. از سه ماه قبل باینطرف دچار سردردی میشود که  
 دائمی نبوده و زیاد ناراحتش نمیکرده و اغلب با خوردن یک قرص مسکن راحت میشده است.  
 از بیست روز قبل درد سردائمی شده و به علاوه لرزش شست پای چپ شدیدتر و در دنبال آن  
 ابتدای پا و سپس دست چپ ضعیف میشود. در مدت بیست روز اخیر پنج بار چنین حالتی (صرع  
 جاکسونی) که همیشه از انگشت شست پهای چپ شروع میشده به بیمار دست داده است. در



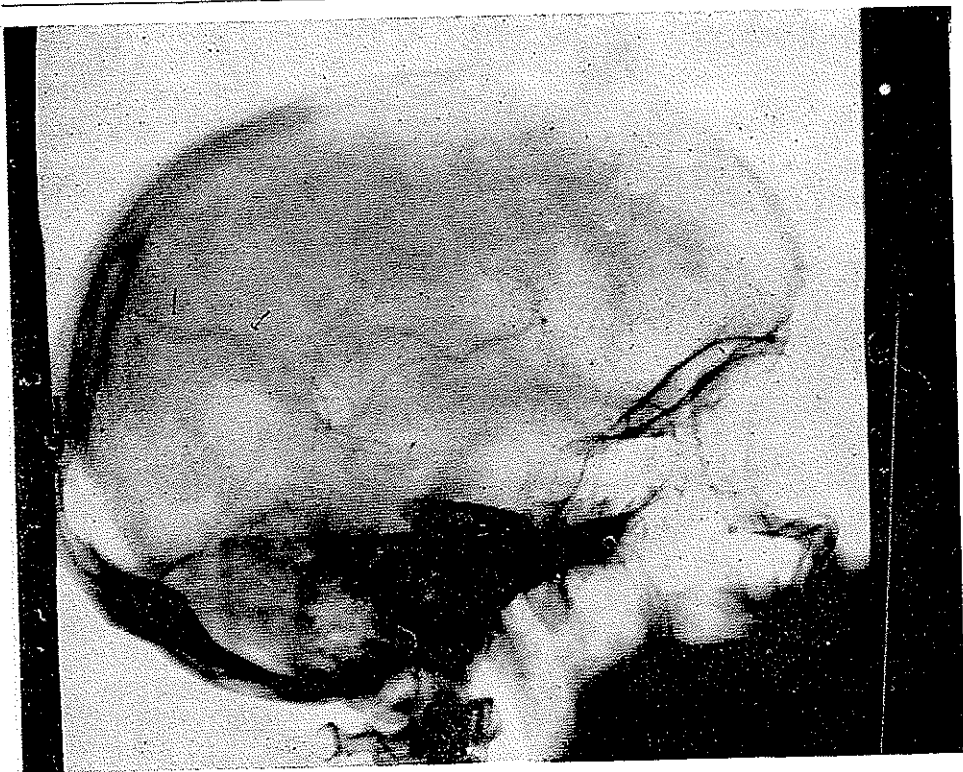
شکل ۲

معاينه غير از ضعف مختصرى در پاى چپ هيچگونه علامت مثبت ديگرى بدست نيامد. ته چشمها سالم. اعصاب جمجمه تماما سالم ، هيچگونه اختلال روانى و باخلقى وجود نداشت .  
 راديوگرافى جمجمه سالم - در آن ژيوگرافى راست كه از بيمار بعمل آمد تغيير مسير عروق  
 بشرح زير ديده ميشد.

۱- فاز شريانى - در كليشه روبرو شريان مغزى قدامى بطرف مقابل رانده شده و قسمتى از شريان كه در خط وسط مستقيماً بالا ميرود زاويه ساخته كه رأس آن در حدود ۲ سانتيمتر تا خط وسط فاصله دارد . (ع-۱)

در كليشه نيمرخ اولاقوس شريان مغزى قدامى باز شده و در ثنائى در قسمت جلو (ناحيه فرونتال) عروق باريك غير عادى ديده ميشود كه نشان وجود تومور در اين ناحيه ميباشد. (ع-۲)

۲- در فاز ورىدى - در كليشه نيمرخ ورىدى كه روى تومور كشيده شده و خون ورىدى تومور را بسينوس ساژيتال ميبرد بخوبى ديده ميشود و همين ورىد حد داخلى تومور را نيز نشان ميدهد. (ع - ۳ و ۴)

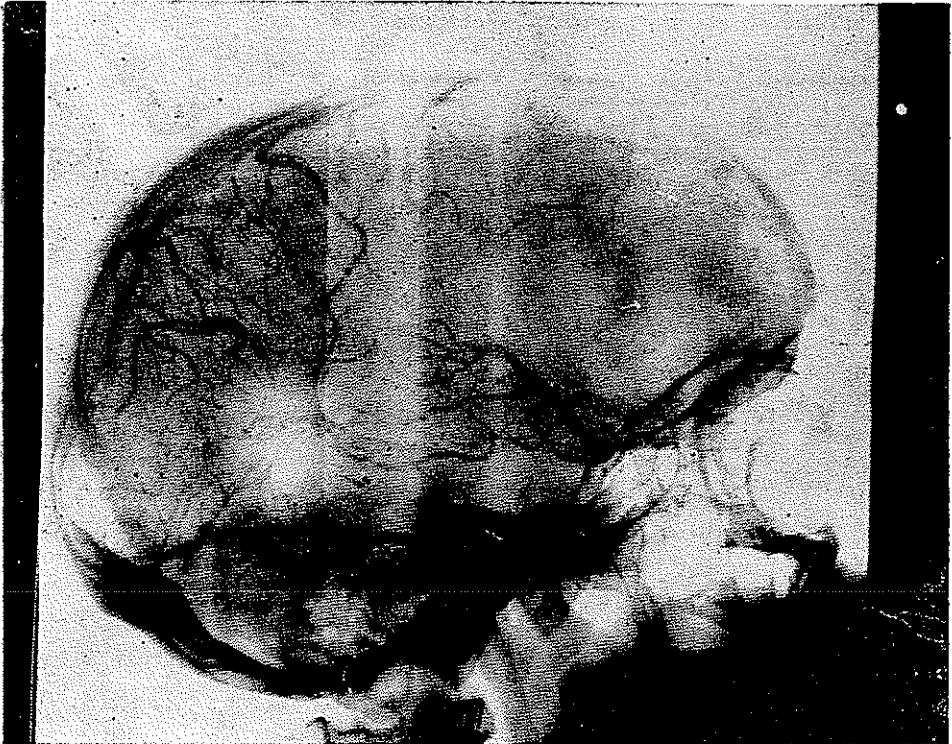


شکل ۳

باتوجه بسلامت عروق داخل تومور و سابقه بیماری تشخیص مننژیوم ناحیه فرونتال داده شد. شرح عمل - بیمار در تاریخ ۱۴/۹/۴۲ تحت بیهوشی عمومی با فلواتان عمل شد. قبل از شروع عمل ۴۰ گرم ادره (یوروفدکارخانه ابوت) محلول در ۱۵۰ سانتیمتر مکعب سرم کلوزم ۰.۱٪ با سرعت ۶۰ قطره در دقیقه از راه وریدی تزریق گردید. (تزریق ادره داخل وریدی فشار داخل جمجمه را بمقدار قابل توجهی پائین میآورد و برداشتن تومور را سهل مینماید) ناحیه فرونتال راست باز و بعد از باز کردن دورمر تومور که در خارج مغز و در جلوترین قسمت لوب فرونتال قرار داشت تکه تکه برداشته شد اندازه تومور تقریباً نصف یک پرتقال و آزمایش بافت شناسی تشخیص مننژیوم را که قبل از عمل داده شده بود تأیید کرد. بیمار دوم - ۱ - ۱ مرد ۲۱ ساله اهل تبریز در تاریخ ۸/۲/۴۱ در بیمارستان پهلوی بستری گردید.

شکایت بیمار عبارت بود از حملات غش که باپیش ناگهانی دستها شروع میشد. بطوریکه از سابقه بیمار بدست میآمد در ۹ سال قبل موقعیکه بیمار ۱۲ ساله بوده مسورد

اصابت لگد الاغی از ناحیه سرواقع میشود . پوست سر در ناحیه پاریتال پاراسازیتال راست تقریباً یک سانتیمتر عقبتر از ناحیه حرکتی زخم میشود که در مدت یکم هفته التیام میابد. در موقع وارد شدن ضربه بیمار بیهوش نشده و بعداً هم هیچگونه ناراحتی نداشته است .  
دو سال بعد یکرزبدون مقدمه دچار حمله غش شده بیهوش میشود، از آن موقع بیعده هر هفته یکبار دچار حمله غش میشده است.  
بعد از ۳ سال شکل حمله تغییر میکند بدین شکل که در شروع حمله پرشی ناگهانی در هر



شکل ۴

دو دست ظاهر میشده و بعد بیمار بیهوش میشده .

در سابقه بیمار هیچگونه موضوع جالبی وجود نداشته . در طفولیت کاملاً سالم و در فامیل بیمار غشی وجود ندارد .

از بیمار رادیوگرافیهای زیر انجام شد :

در رادیوگرافی ساده جمجمه شکستگی فرو رفته استخوانی باندازه یک پنج ریالی در ناحیه پاریتال پارا ساژیتال راست دیده میشد . آنژیوگرافی که از دو طرف انجام شد کاملاً طبیعی بود .

درپنوموآنسفالوگرافی مقداری هوا درمحل فرورفتگی استخوانی دیده میشد که نشان آتروفی مغز در این ناحیه بود. وضع واتریکولها چه از حیث اندازه و چه از حیث محل طبیعی بود. در الکترو آنسفالوگرافی بطورکلی تعداد امواج در حدود ۸ در ثانیه ولی و لثاژ امواج بین ۱۰ تا ۱۲۰ میکرو ولت نوسان میکرد ولی رویهمرفته ولتاژ امواج در نیمکره راست بیشتر بود. درهیپروانتیلیسیون تعداد امواج در تمام نواحی به ۳ تا ۴ نوسان در ثانیه (امواج دلثا) تقلیل یافته و ولتاژ امواج تا ۲۲۰ میکرو ولت بالا میرفت ولی رویهمرفته این تغییرات در نیمکره راست بیش از نیمکره چپ بود.

چون غیر از شکستگی فرو رفته استخوانی و آتروفی موضعی مغز در همان ناحیه عیب موضعی دیگری چه در آتروفی و چه در الکترو آنسفالوگرافی پیدا نشد تصمیم گرفته شد که فرو رفتگی استخوانی در محل شکستگی سابق برداشته شده و مغز در همان ناحیه بازدید شود.

بیمار در تاریخ ۱۹/۲/۴۱ تحت بیهوشی عمومی عمل شد. بعد از برداشتن استخوان فرو رفته که باندازه یک پنچ ریالی بود دورمر را باز کردیم. در محلیکه استخوان فرو رفتگی داشت دور مر بشدت بمغز چسبیده بود که با احتیاط کامل این چسبندگیها رفع و دورمر آزاد شد. در این ناحیه کورتکس باندازه یک دو ریالی صاف بدون چین و زرد رنگ بود.

برای اینکه بدانیم برداشتن فرو رفتگی استخوانی و برطرف کردن چسبندگی دور مر بمغز ناچه اندازه در تولید حملات بیمار مؤثر بوده از برداشتن قسمت آتروفیه مغز خودداری شد. از روز بعد از عمل روزانه ۳ قرص گاردنال ۵ سانتیگرمی بپیمار داده شد و بعد از یک هفته که بیمار مرخص شد دستور داده شد که روزی دو قرص کاروتین مصرف نماید.

خوشبختانه اخیراً که بیمار مراجعه کرده بود اظهار میداشت که فقط دو بار دچار حمله شده ولی بیهوش نشده است که این نتیجه بینهایت امیدوار کننده بود زیرا قبل از عمل حتی باروزی ۳ قرص کاروتین هم حملات بیمار کنترل نمیشد. بیمار پیشنهاد شد که برای برداشتن قسمت آتروفیه مغز مورد عمل مجدد قرار گیرد ولی چون از حال خود راضی بود حاضر بعمل نشد.

**بحث** - این دو بیمار از نظر ضایعه مغزی کاملاً متفاوت میباشند. بیمار اول دارای توموری از نوع مننژیوم در جلوترین ناحیه لوب فرونتال و بیمار دوم دچار آتروفی موضعی مغز در ناحیه پاریتال پاراسازیتال راست در نتیجه شکستگی فرو رفته استخوانی بود.

معمولاً اگر تومور در جلوی لوب فرونتال قرار گرفته باشد و بخصوص اگر در طرف چپ هم باشد بیشتر علائم روانی تولید میکند و اگر هم علائم حرکتی بدهد اول صورت را میگیرد تا دست و پیا را در حالیکه در بیمار اول که توموری (مننژیوم) در جلوی لوب فرونتال داشت اولاً علائم روانی نداشت و در ثانی ضعف حرکتی در پا دیده میشد و بعلاوه حملات صرع ژاکسونی از آنکشت

شست پای راست شروع میشد .

در بیمار دوم ضایعه در ناحیه پاریتال پاراساژیتال راست قرار داشت که تقریباً يك ساتیمتر عقب‌تر از ناحیه حرکتی بود. در این بیمار بهیچوجه ضعف حرکتی در اندام و صورت وجود نداشت و حملات صرع جاکسونی بیمار باتکان شدید هر دو دست شروع میشد .

موضوع قابل توجه دیگر در این بیمار الکتروآنسفالوگرافی وی بود که بهیچوجه کانون موضعی نشان نمیداد بلکه امواج آهسته با ولتاژ زیاد در هر دو نیمکره دیده میشد که بیشتر فرم صرع بزرگ دیانسفالیک را داشت

این فرم تغییرات الکتروآنسفالوگرافیک در ضایعات موضعی مغز که بهیچوجه با آنچه انتظار داریم هماهنگی ندارد غالباً دیده میشود و نیابستی باعث کمراهی پزشک و ذلیلی بر رد ضایعه موضعی در مغز باشد چنانچه ادا و کورنلیوس با تزریق کرم آلومین در ناحیه حسی و حرکتی کره ب موفقی بتولید حملات صرع عمومی همراه با امواج نامنظم منتشر در تمام مغز کره شده اند و وقتی که ناحیه وسیعی از مغز کره را که محل تزریق کرم آلومین نیز در بین آن بود برداشتند باز هم حملات صرعی ادامه یافته و امواج نامنظم در الکتروآنسفالوگرافی قطع نشد ۴.

این نوع آزمایشات بوسیله دیگران هم شده و بنظر میرسد که از محل تزریق کرم آلومین بمباردمان الکتربیکی شروع میشود که از طریق راههای مخصوصی بسایر قسمت‌های مغز منتشر میشود . این آزمایشات تجربی و یافته‌های کلینیکی ثابت میکنند که :

۱- اگر در الکتروآنسفالوگرافی وجود ضایعه موضعی در مغز نفی شد دلیل بر این نیست که ضایعه موضعی وجود ندارد و همچنین ممکن است که الکتروآنسفالوگرافی محل ضایعه را در مغز جایی نشان دهد که کاملاً از محل ضایعه اصلی دور باشد (م-ا فالکنر). ۴

۲- ممکن است که علائم کلینیکی که بیمار نشان میدهد و فرم صرع جاکسونی بیمار بهیچوجه با محل اصلی ضایعه مطابقت نداشته باشد چنانکه در بیمار اول تو مور که مسلماً عامل تولید صرع ژا کسونی در نزد بیمار بود در جلوترین قسمت لوب فرونتال قرار داشت و لذا فاصله زیادی با ناحیه حرکتی داشت و از این گذشته با توجه باینکه صورت اولین قسمتی است که معمولاً در تو مور فرونتال دچار ضعف حرکتی میشود قاعداً بایستی اگر صرع جاکسونی پیدا میشود از صورت یا لاقبل از اندام فوقانی شروع شود در حالیکه در این بیمار هم ضعف حرکتی وهم صرع جاکسونی از پا وانگشت شست پا شروع میشد .

در بیمار دوم محل ضایعه که در ناحیه پاریتال پاراساژیتال قرار داشت قاعداً بایستی شروع حملات صرع از پاها ( اندام تحتانی) باشد در حالیکه شروع حمله از دستها بود و مطلقاً کوچکترین

اثری از حمله دریاها ظاهر نمیشد مگر موقعیکه صرع ژنرالیزه میشد که در آنصورت پاها را هم مانند سایر قسمت‌های بدن می‌گرفت .

درخاتمه از آقای دکتر نصرت‌الله عاملی استاد و رئیس بخش جراحی مغز و پپی که اجازه فرمودند شرح حال یکی از بیماران شخصی ایشان را در اینجا ذکر کنم صمیمانه تشکر مینمایم .

## REFERENCES

- 1- Diseases of the nervous system by Sir Russel Brain.
- 2- The physiopathology of epileptic seizures . American physiological Society Handbook of Physiology, Washington. 1, Section 1 , ch. 14.
- 3- Brain Vol. 85. Part 111 1962
- 4- A.M.A. Archives of Neurology, 1960-3, 425 .